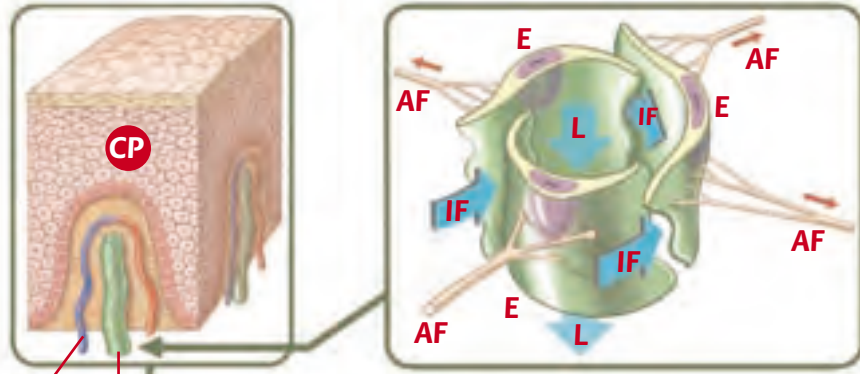


Das Lymphdrainagesystem

Vereinfachte, schematische Darstellung der wichtigsten anatomischen Bereiche

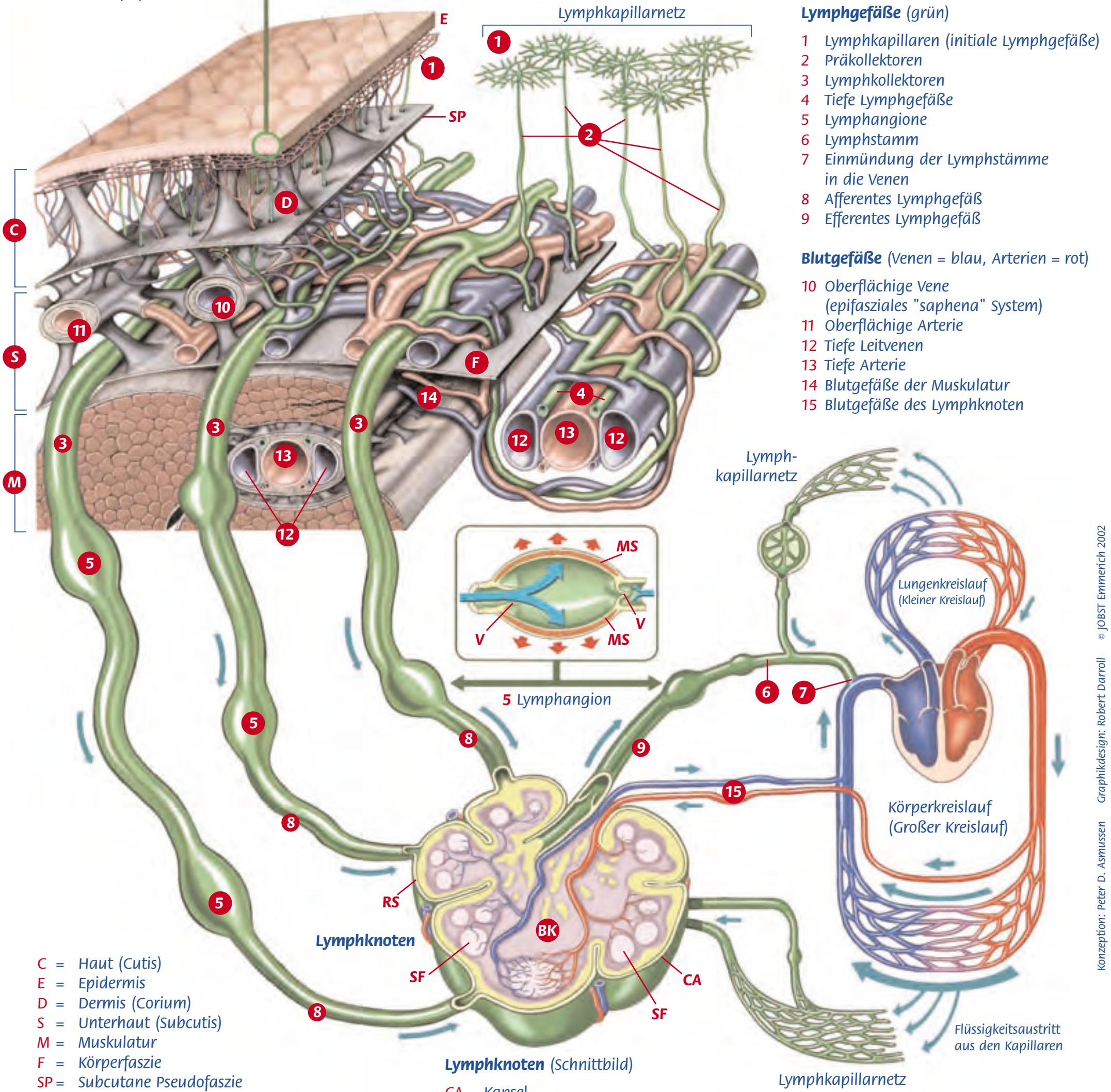
Epidermis mit Blutkapillarschlinge und initialem Lymphgefäß (Vergrößerung)

BK = Blutkapillare
IL = initiales Lymphgefäß
CP = Coriumpapille



Initiales Lymphgefäß in der Öffnungsphase

E = Endothelzellen
AF = Ankerfilamente
IF = Einströmende interstitielle Flüssigkeit
L = Abflussrichtung der Lymphe



Lymphgefäße (grün)

- 1 Lymphkapillaren (initiale Lymphgefäße)
- 2 Präkollektoren
- 3 Lymphkollektoren
- 4 Tiefe Lymphgefäße
- 5 Lymphangione
- 6 Lymphstamm
- 7 Einmündung der Lymphstämme in die Venen
- 8 Afferentes Lymphgefäß
- 9 Efferentes Lymphgefäß

Blutgefäße (Venen = blau, Arterien = rot)

- 10 Oberflächige Vene (epifasziales "saphena" System)
- 11 Oberflächige Arterie
- 12 Tiefe Leitvenen
- 13 Tiefe Arterie
- 14 Blutgefäße der Muskulatur
- 15 Blutgefäße des Lymphknoten

C = Haut (Cutis)
E = Epidermis
D = Dermis (Corium)
S = Unterhaut (Subcutis)
M = Muskulatur
F = Körperfaszie
SP = Subcutane Pseudofaszie

Lymphangion

(Schnittbild) in der Füllungsphase
grüner Pfeil = einströmende Lymphe
V = Klappen (links = geöffnet, rechts = geschlossen)
MS = Muskelschicht

Lymphknoten (Schnittbild)

CA = Kapsel
RS = Randsinus
SF = Sekundärfollikel
BK = Blutkapillarnetz des Lymphknoten
8 Afferentes Lymphgefäß
9 Efferentes Lymphgefäß
15 Blutgefäße des Lymphknoten