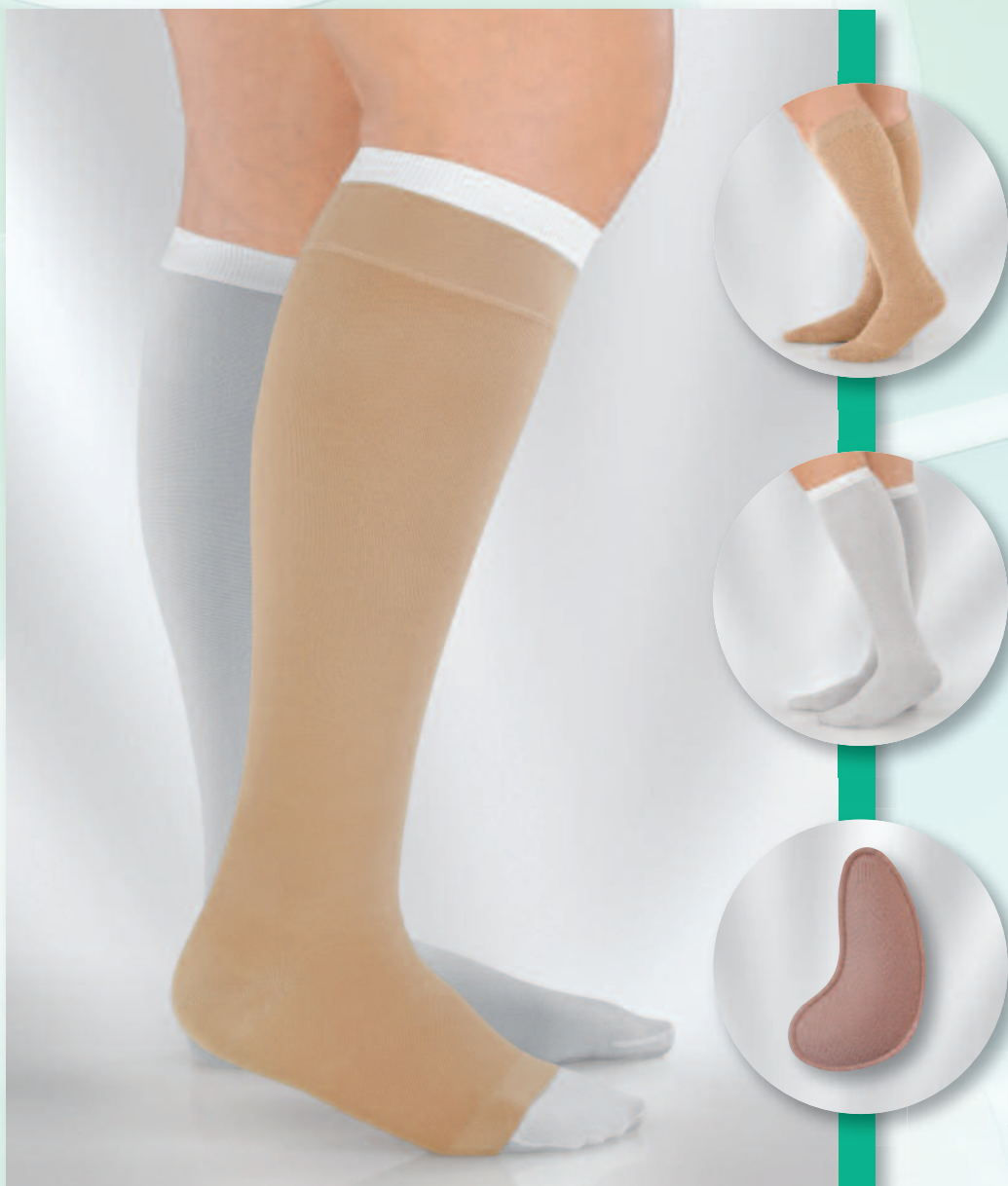

Doeltreffende nazorg voor ulcus cruris met het modulaire Juzo® assortiment



Juzo®

www.juzo.com

Juzo® expertmodules voor de doeltreffende verzorging van ulcus cruris



Juzo® medische compressiekousen

- Exact gedefinieerd compressieverloop voor therapeutisch optimale drukwerking
- 6 standaardmaten en individueel maatwerk voor een optimale pasvorm
- Ook verzorging van een ongewone beenanatomie
- Drukpelottes volgens Dr. Rotter integreerbaar voor een doelgerichte drukverhoging. Ook vaste verwerking is mogelijk
- Naar keuze open of gesloten teenstuk (afhankelijk van de vereiste behandeling of van de wensen van de patiënt)
- Verschillende kleuren voor meer compliance bij de patiënten
- Ritssluiting mogelijk als optie (maakt het aan- en uittrekken eventueel gemakkelijker)
- Uitvoeringen ook met zilver of met katoen verkrijgbaar:
Zilver: antibacterieel, geurremmend, temperatuurregulerend, wasbestendig
Katoen: ideaal bij een gevoelige huid, bijzonder zacht, 100% huidcontact met natuurvezel



Juzo® onderkousen zilver

- Zonder compressie
- Permanente huidbescherming bij het aan- en uittrekken van medische compressiekousen
- Ook te gebruiken bij nog aanwezige kleinere huidproblemen
- Glijdend oppervlak
- Ideaal voor de fixatie van wondafdekkingen en pelottes
- Door ingebreide zilverdraden:
Antibacterieel – Geurremmend – Wasbestendig
Ontstekingsremmend – Temperatuurregulerend
- Universele maat
- Aan te kopen in een set (3 stuks) – maakt het mogelijk om regelmatig te wisselen

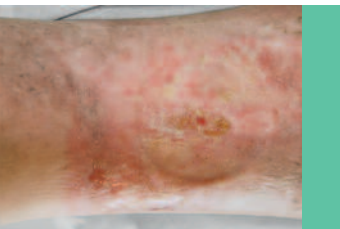
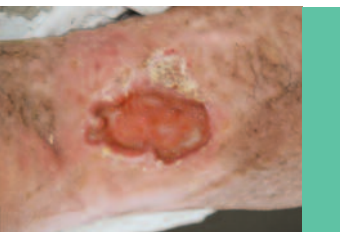
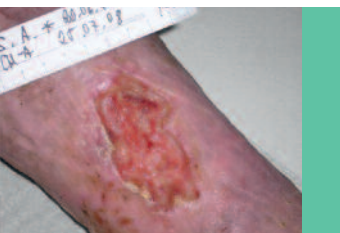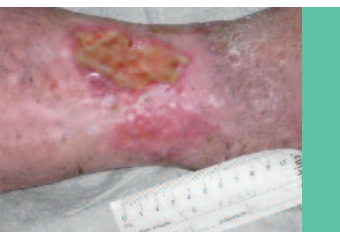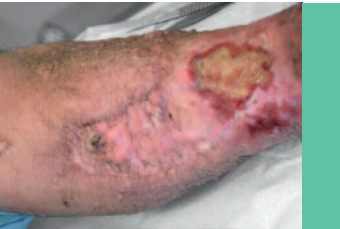Juzo® drukpelottes volgens Dr. Rotter

- Anatomisch optimaal aangepast aan de enkelholte
- Doelgerichte drukverhoging in de Bisgaard-couliessen
- Daardoor:
 - Bevordering van de doorbloeding in het weefsel
 - Reductie van oedemen
- Bevestigingsmogelijkheden:
 - Los inleggen
 - Fixatie door middel van een onderkous
 - Vaste verwerking in de vlakgebreide compressiekous
- Verkrijgbaar in 2 maten

Behandelingsvoorbeeld 1

Patiënt: mannelijk, leeftijd 64 jaar



Diagnose

Flebolympoedeem van de onderste extremiteit aan beide zijden met multipale ulceraties.

Symptomen van het lymfoedeem: Bloktenen, verdiepte huidplooiën, induratie tot aan het kniegewricht, aanzienlijk secretie uit de ulcera, papillomatose, pachydermie.

Anamnese

Sinds 1994 recidiverende ulcera aan beide zijden, meermaals stationaire verblijven, frustrane huidtransplantatie in 2005 na fasciotomie en ligatuur van perforanten links, sindsdien nooit genezen. Compressietherapie had de patiënt in het verleden wegens te sterke secretie gestaakt. Geen MLD in de voorgeschiedenis.

In de weken vóór de opname aanzienlijke toename van de grootte van de ulcera.

Stationaire behandeling van 14.07. tot 25.07.2008

Ontzwellend met MLD, lymfatische compressieverbanden en fysiotherapie.

Resultaat: Oedeemreductie van 8 kg en verbetering van de wondcondities met beginnende genezing.

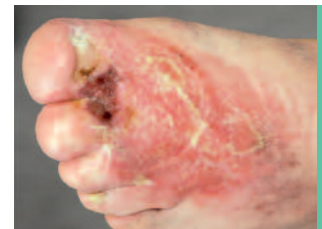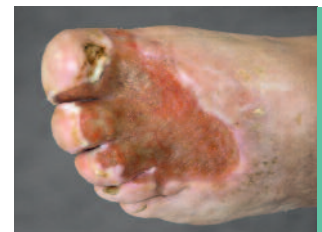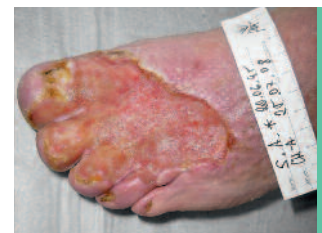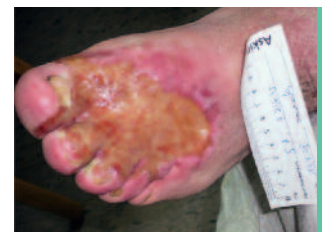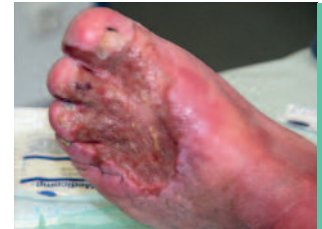Gebruik van Juzo® verzorgingsmodules om het behandelingsresultaat te verzekeren

Aanpassing van vlakgebreide compressiekousen KKL II.

Gebruik van onderkousen als bescherming van de gevoelige nieuwe huid bij het aan- en uittrekken van de compressiekousen.

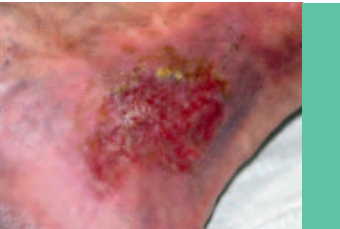
Door de zware huidveranderingen met een uitgesproken papillomatose en nog bestaande ulcera viel de keuze op Juzo® onderkousen zilver met antibacteriële werking.

Lokale wondbehandeling, manuele lymfdrainage en compressietherapie werden ambulante consequent voortgezet.



Behandelingsvoorbeeld 2

Patiënt: vrouwelijk, leeftijd 69 jaar



Diagnose: CVI III aan beide zijden

Anamnese

Toestand na stripping van de V. saphena magna aan beide zijden 5 jaar geleden.

Bij een diepe veneuze insufficiëntie geen langdurige compressietherapie uitgevoerd.

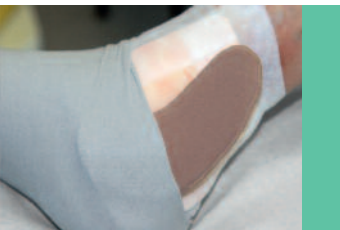
Eerste ulceratie links in 2007.

Duplexsonografisch geen crossrecidief, aan beide zijden perforansvaricose Cockett I en II en zijtakvaricose.

In 2008 voor het eerst voorgesteld. Ondanks compressie met regelmatig vervangen rondgebreide compressiekousen optreden van een ulceratie rechts, spontaan ontstaan met snelle tendens tot vergroting.

Grootte van de ulcus: Enkelknobbel aan de binnenkant van het been rechts 6,5 x 4,0 cm met maceratie in de omgeving, reikend tot in het subcutane weefsel, roodheid van de omgeving ter grootte van een handpalm.

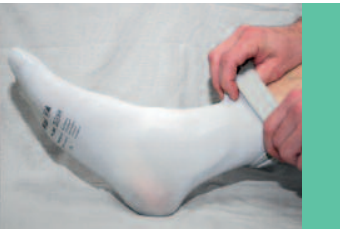Uitstrijkje van de wond: Streptococcus dysgalactiae, Enterococcus faecalis, Staphylococcus aureus



Behandeling

Combinatie van compressietherapie met verschillende wondafdekkingen. Verzorging eerst met compressieverbanden (kort rekbare zwachtels), later omschakeling op compressiekousen KKL 2.

Aarzelende afname van de grootte van de wond en roodheid van de omgeving aan de enkelknobbel aan de binnenkant van het been .



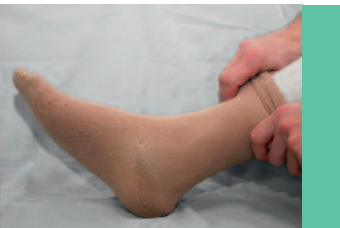Gebruik van Juzo® verzorgingsmodules om het behandelingsresultaat te verzekeren

Vanaf 30.07.2008 aanbrengen van een pelotte op schuimverband.

Fixatie met Juzo® zilver onderkousen.

Bij voorstelling op 13.08.2008 nog slechts een wondgrootte van 1,0 x 0,6 cm.

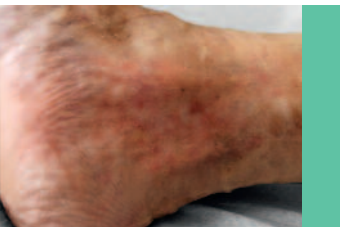Diagnose bij afsluitende voorstelling op 03.09.2008: stabiele epithelisatie.



NB

De patiënte weigert een operatieve sanering van de varicose, draagt verder een compressiekous met pelotte.

De pelotte werd goed getolereerd en door de patiënte zelf correct onder de kous geplaatst.



Deze publicatie is ontstaan met de bereidwillige steun van

Dr. med. Michaela Knestele

Behandelingscentrum „Chronische Wunde“
Klinieken Ostallgäu/Kaufbeuren, kliniek Marktoberdorf
Saliterstraße 96, 87616 Marktoberdorf
Duitsland

