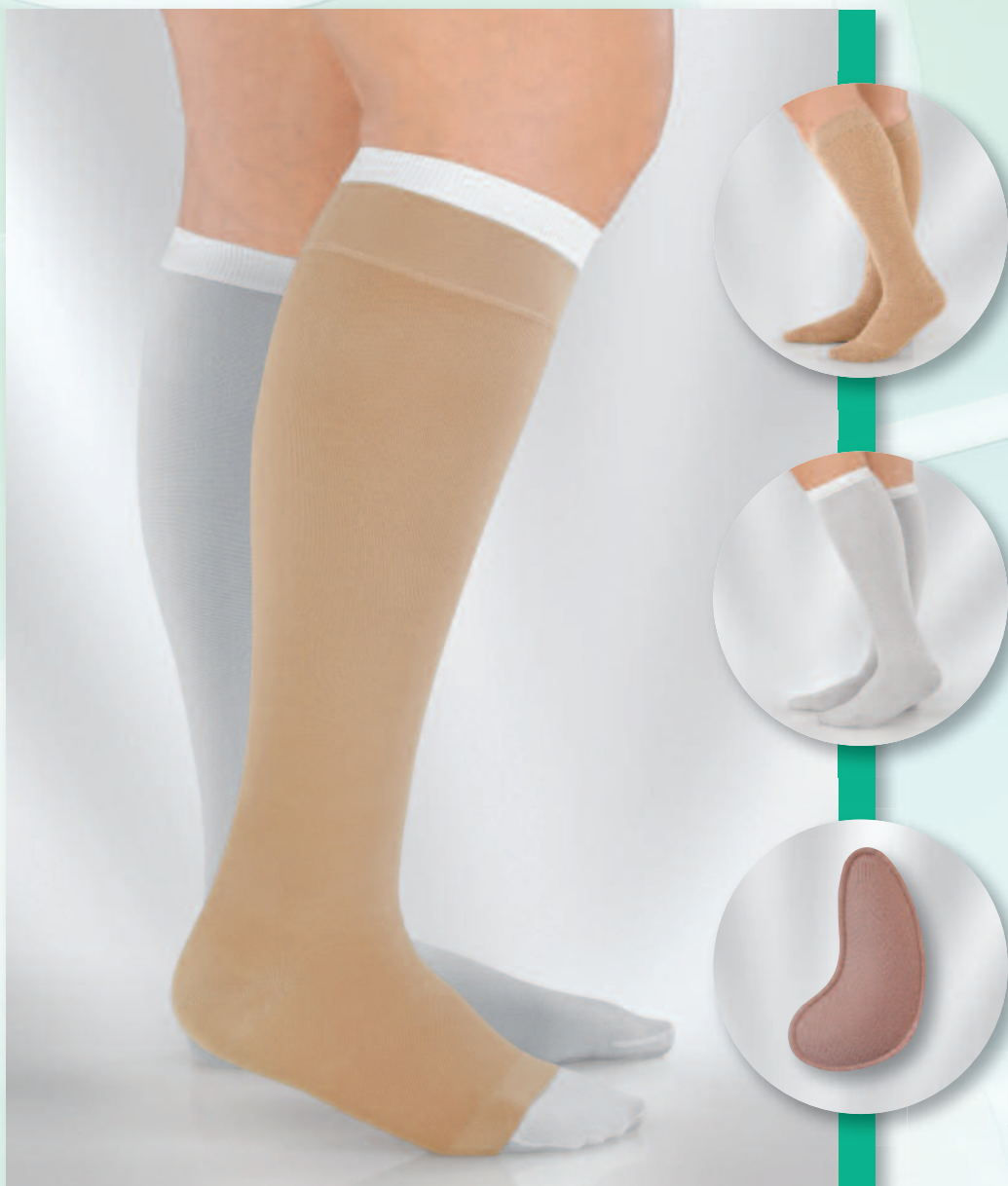

# Rehabilitación efectiva de Ulcus Cruris con el programa modular Juzo®



**Juzo®**

[www.juzo.com](http://www.juzo.com)

# Módulo de „expertos” Juzo® para el tratamiento efectivo de Ulcus Cruris



## Media de compresión médica Juzo®

- Proceso de compresión exactamente definido para conseguir un efecto de presión terapéutico excepcional.
- 6 tallas en serie y confección a medida individualizada para una adaptación óptima.
- Tratamiento incluso en piernas anatómicamente muy irregulares.
- Es posible integrar un cojín que ejerza una presión controlada según el método del Dr. Rotter. También es posible fabricar el calcetín de compresión con la almohadilla de presión ya incorporada.
- Los dedos de los pies pueden estar cubiertos o descubiertos (según la exigencia de la terapia o del paciente respectivamente).
- Disponible en diferentes colores de acuerdo con la conformidad del paciente.
- Cremallera como opción posible (puede facilitar el hecho de ponerse o quitarse la media).
- Disponible también en tejido con hilo de plata o con algodón, tanto circular como plano. Con hilo de plata: antibacteriano, inhibidor del olor, efecto termorregulador, lavable. Con algodón: especialmente suave, ideal para piel sensible, 100% contacto de la piel con fibra natural.



## Media interior sin compresión Silver Juzo®

- Sin compresión.
- Protección permanente de la piel al ponerse o quitarse las medias de compresión.
- Indicada incluso para pacientes con pequeñas afecciones de la piel.
- Superficie deslizable.
- Ideal para la fijación de apósitos y cojines o almohadillas de compresión.
- Fabricada con hilo de plata X-Static® tricotado, gracias al cual tiene un efecto antibacteriano y es capaz de inhibir el olor producido por sustancias como amonía o proteínas desnaturalizadas. Es lavable.
- Tallas universales (fácil adaptación y almacenamiento).
- Disponible en sets de 3 unidades – lo que posibilita el cambio regular.

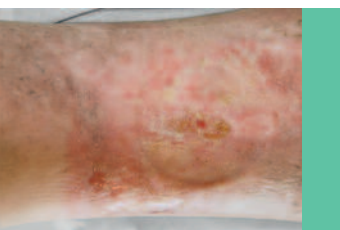
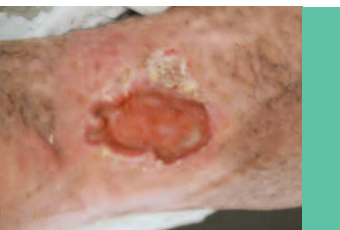
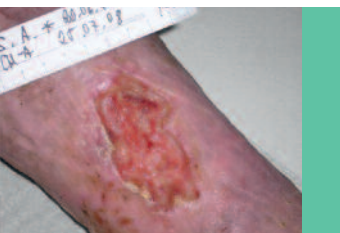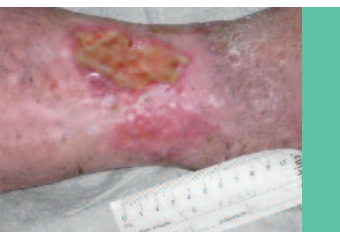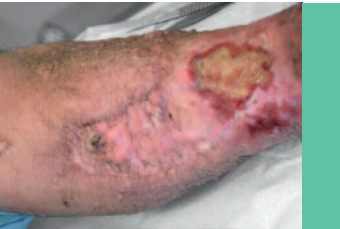## Juzo® almohadillas de presión según el Dr. Rotter

- Excepcional adaptación anatómica a la cavidad del tobillo.
- Aumento de la presión controlada en los bastidores de Bisgaard. Gracias a lo cual se consigue:
  - favorecer el riego sanguíneo de los tejidos
  - y favorecer la reducción de los edemas.
- Posibilidades de colocación:
  - libre, adaptándolas a la cavidad del tobillo, y sujetandolas bien con una media de compresión bien con una media interior no compresiva Silver Juzo®.
  - Colocación fija incorporando la almohadilla de presión a un media de compresión fabricada en tejido plano.
- Disponible en dos tallas.

## Ejemplo de tratamiento 1

Paciente: hombre, 64 años de edad



### Diagnóstico

Flebedema bilateral de miembro inferior con ulceraciones múltiples.

Signos de edemas linfáticos: dedos inflamados, piel profundamente arrugada, induración de los tejidos hasta la articulación de la rodilla, secreción de flujo de la úlcera, papilomatosis, paquidermia.

### Anamnesis

Desde 1994 úlcera bilateral, estadia estacionaria múltiple, injerto cutáneo sin éxito en 2005 tras fasciotomía y ligamento perforado en miembro inferior izquierdo, desde entonces nunca cicatrizado. En el pasado el paciente había recibido terapia compresiva debido a la fuerte secreción.

Ausencia de drenaje linfático manual en la historia anterior.

En las semanas de la hospitalización aumento considerable del tamaño de la úlcera.

### Tratamiento clínico del 14.07 al 25.07 del 2008

Reducción de la inflamación mediante drenaje linfático manual, vendas de compresión linfáticas, y fisioterapia.

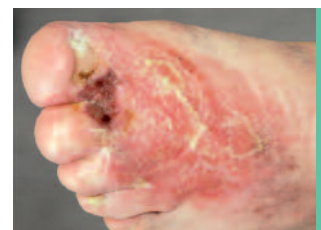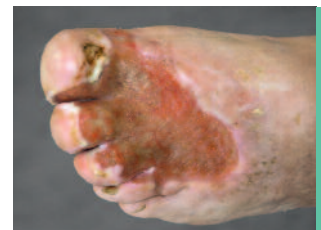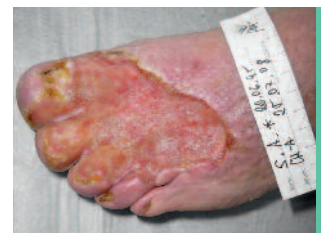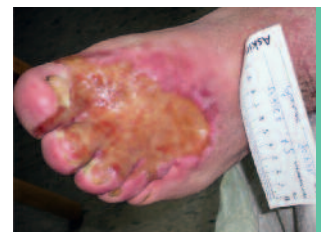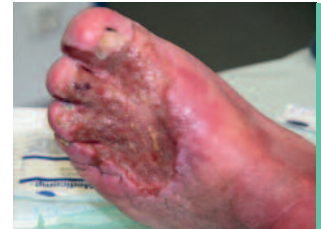Resultado: reducción de los edemas de 8 kilos y mejora de las heridas con principio de cicatrización.

### Aplicación de los módulos de tratamiento Juzo® para asegurar los resultados del tratamiento inicial

Adaptación de las medias de compresión de tejido plano en caso de insuficiencia venosa crónica en estado II.

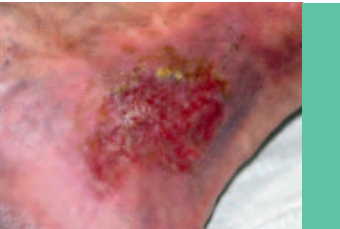
Para la protección de la piel nueva, sensible, al ponerse y quitarse la media de compresión se coloca una media interior no compresiva Silver Juzo®. También se utiliza esta media, por su efecto antibacteriano, para tratar los difíciles cambios de la piel con papilomatosis significativa y úlcera todavía existente.

Se continuará, de forma ambulatoria, con el tratamiento de heridas locales, el drenaje linfático manual y la terapia de compresión.



## Ejemplo de tratamiento 2

Paciente: mujer, 69 años de edad



### Diagnóstico: insuficiencia venosa crónica en estado III

#### Anamnesis

Extirpación de la V gran vena saphenous de ambos lados hace 5 años.

En caso de una insuficiencia profunda de venas comunicantes no se llevará a cabo terapia de compresión duradera.

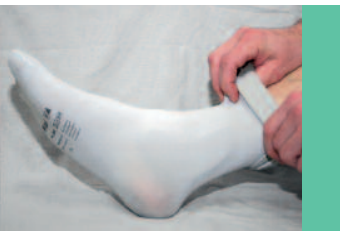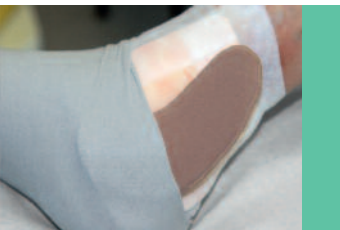
Primera ulceración en miembro inferior izquierdo en 2007.

Ausencia de crosectomía recidiva, escaneado sonográfico duplex, varicosis perforantes de Cockett I y II bilateral y varicosis de ramas.

En mayo de 2008 a pesar del tratamiento con medias de compresión en tejido circular, regularmente renovadas, aparece una ulceración espontánea en el miembro inferior derecho, con una tendencia de aumento rápida.

Tamaño de la úlcera: interior del tobillo a la derecha 6,5 x 4,0 cm con una maceración alrededor en tejido subcutáneo extenso, enrojecimiento del tamaño de la palma de la mano.

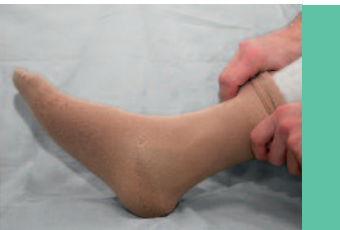Muestra de la herida: estreptococos dysgalactiae, enterococos fecales, estafilococo aureus.



#### Tratamiento

Combinación de la terapia de compresión con diferentes recubrimientos para el tratamiento de las heridas. Inicialmente se trató con vendas de compresión (vendaje elástico de tramo corto), posteriormente se le adaptaron medias de compresión KKL 2.

Disminución dudosa del tamaño de la herida y enrojecimiento alrededor en la zona interior del tobillo.



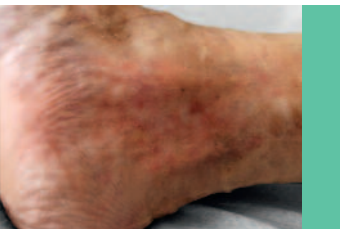#### Aplicación de los módulos de tratamiento Juzo® para asegurar los resultados del tratamiento inicial

A partir del 30.07.2008 se colocó una almohadilla de compresión sobre el vendaje de espuma.

Fijación con la media interior Juzo® Silver.

En la presentación del 13.08.2008 existía todavía una herida del tamaño 1,0 x 0,6 cm.

Diagnóstico en la última presentación del 03.09.2008: epitelización estable.



#### N.B.

La paciente rechazó un saneamiento operativo de la varicosis y sigue llevando una media de compresión con almohadilla de presión.

La paciente toleró bien la almohadilla y la colocaba de forma correcta y autónoma debajo de la media.

Esta publicación fue posible gracias a la colaboración de la

#### Dra. Michaela Knestele

Centro de tratamiento "Chronische Wunde" ("Heridas crónicas")

Kliniken Ostallgäu/Kaufbeuren, Klinik Marktoberdorf

Saliterstraße 96, 87616 Marktoberdorf

Alemania

